

# Hidrops fetal por *flutter* auricular: a propósito de un caso

Hidrops fetalis due to atrial flutter. Case study

Deris Inzaurrealde<sup>1</sup>, Guillermo Pose<sup>2</sup>

## Resumen

*Las arritmias en el período fetal que producen falla cardíaca conllevan aumento de la morbilidad y mortalidad fetal. La intervención sobre el feto dependerá de la edad gestacional al momento del diagnóstico, del tipo de arritmia, su repercusión y factores de riesgo asociados. Se presenta el caso clínico de un recién nacido con hidrops por flutter auricular. Se analiza la oportunidad y disponibilidad de su tratamiento.*

**Palabras clave:** HIDROPESÍA FETAL  
ALETEO ATRIAL  
ARRITMIAS CARDÍACAS  
TAQUICARDIA  
ENFERMEDADES FETALES

## Summary

*Arrhythmias in the fetal period that cause heart failure involve increased fetal morbidity and mortality. Intervention on the fetus depends on gestational age at the time of diagnosis, type of arrhythmia, its impact, and associated risk factors. The clinical case of a new born with hidrops fetalis due to atrial flutter is presented in the study, and opportunity and availability of treatment are analysed.*

**Key words:** HYDROPS FETALIS  
ATRIAL FLUTTER  
ARRHYTHMIAS, CARDIAC  
TACHYCARDIA  
FETAL DISEASES

## Introducción

Las arritmias en el período fetal se observan con una incidencia entre un 0,6 a 1% de las gestaciones. Se definen como cualquier alteración del ritmo cardíaco no asociada a una contracción uterina o cualquier ritmo regular inferior a 100 cpm o mayor a 180 cpm. En general son benignas y autolimitadas, pero hasta un 10% asocia mayor morbilidad y mortalidad fetal<sup>(1-3)</sup>.

La presencia de cardiopatía estructural, el tipo de arritmia, hidrops no inmune y respuesta al tratamiento, son los factores que se vinculan a muerte fetal y secuelas neurológicas a largo plazo<sup>(1,2)</sup>.

La taquicardia paroxística supraventricular (TPSV) y la bradicardia con bloqueo completo aurículo-ventricular, sostenidas en el tiempo producen repercusión hemodinámica con riesgo vital fetal<sup>(2,3)</sup>. Es la TPSV la causa más frecuente de taquiarritmia fetal seguida del *flutter* auricular (FA)<sup>(4)</sup>.

El objetivo del tratamiento prenatal es restablecer el ritmo sinusal, resolviendo la falla cardíaca y obteniendo un recién nacido vivo de término<sup>(3)</sup>.

## Objetivo

Presentar un caso de hidrops fetal por flutter auricular, a partir de este realizar una revisión del abordaje del binomio materno-fetal, oportunidad y disponibilidad de tratamiento y tratamiento del RN.

## Caso clínico

Madre de 38 años, raza blanca. Sin antecedentes patológicos. Grupo O RH positivo, no sensibilizada. Cursó su primera gestación, embarazo controlado, ecografías acordes a amenorrea. Serología para toxoplasma inmunizada. HIV, VDRL y HVBAGs no reactivos.

Se derivó a Centro Hospitalario Pereira Rossell a las 34 semanas de gestación para valoración de la salud ma-

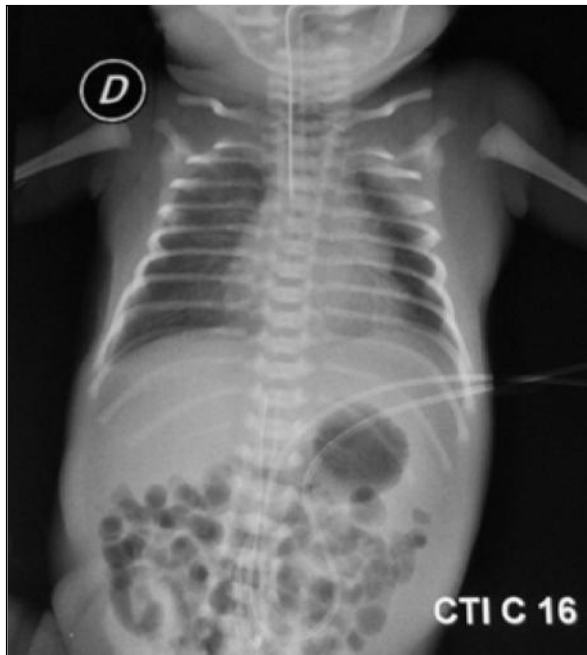1. Pediatra. Residente Neonatología.

2. Pediatra. Neonatólogo. Cardiólogo infantil. Prof. Adj. Neonatología. Depto. Neonatología CHPR Trabajo inédito

Declaramos no tener conflictos de intereses.

Fecha recibido: 1 de diciembre de 2015.

Fecha aprobado: 3 de diciembre de 2015.



**Figura 1.** Radiografía de tórax postdrenaje pleural bilateral.

terna fetal luego de hallazgo ecográfico durante un control de taquicardia fetal con hidrops.

La ecografía obstétrica y ecocardiograma fetal informaron taquicardia supraventricular (TSV) 240 lpm; derrame pleural bilateral y ascitis. No cardiopatía estructural. Flujo retroverso en ductus venoso (el ecocardiograma fetal no pudo diferenciar el tipo de TSV).

La conducta fue la interrupción de la gestación mediante cesárea de urgencia por pérdida de bienestar fetal.

Recién nacido de sexo masculino, 34 semanas de edad gestacional, peso 2.505 g, talla 46 cm, perímetro craneano 32 cm. Apgar 8/9. Gasometría de cordón: pH 7,35; BE -1,6; lactato 2,1 mmol/l.

Neonato reactivo, edema indurado de piel, cianosis generalizada, ritmo rápido regular, abdomen distendido poco depresible. Ingresó a cuidados intensivos a los 10 minutos de vida por dificultad respiratoria progresiva, se realiza intubación orotraqueal y se conecta a ventilación mecánica. Controles: saturación con  $\text{FiO}_2$  30% 94%, FR 70 rpm, FC 234 cpm. Presión arterial en mmHg: MSD 71/44/34, MSI 77/47/37, MID 76/47/59 y MII 73/37/46.

En las siguientes tres horas de vida se completó la valoración cardiológica.

El ecocardiograma informa cavidades cardíacas dilatadas, función normal, no cardiopatía estructural, derrame pericárdico laminar. La ecografía de tórax evidenció derrame pleural bilateral que se drenó, obteniéndose líquido citrino, 17 ml a izquierda y 29 ml a derecha. La

ecografía abdominal informó ascitis universal, que no se drena. En la radiografía de tórax posterior a drenaje se observa cardiomegalia leve e infiltrado intersticial en ambos campos pulmonares (figura 1).

Electrocardiograma (ECG) de 12 derivaciones: ritmo regular, 230 lpm, complejo QRS finos, ausencia de onda P, onda T sin trastornos de la repolarización (figura 2).

Se realizó adenosina no retomando ritmo sinusal, objetivando como se ve en la figura 3 espaciamiento de los complejos QRS y la presencia de ondas en dientes de sierra características del *flutter* auricular, se realizó entonces cardioversión eléctrica sincronizada con 5 J, efectiva, revirtiendo a ritmo sinusal (figura 4).

Evolución favorable. Se extubó en forma programada a las 45 h de vida, no reiteró episodios de taquicardia ni requirió drenaje de derrames serosos.

No se indicó tratamiento farmacológico en el período neonatal. Alta a los 13 días de vida.

A los 17 meses, buen crecimiento y desarrollo, asintomático, en seguimiento con cardiólogo, ECG y ecocardiogramas normales.

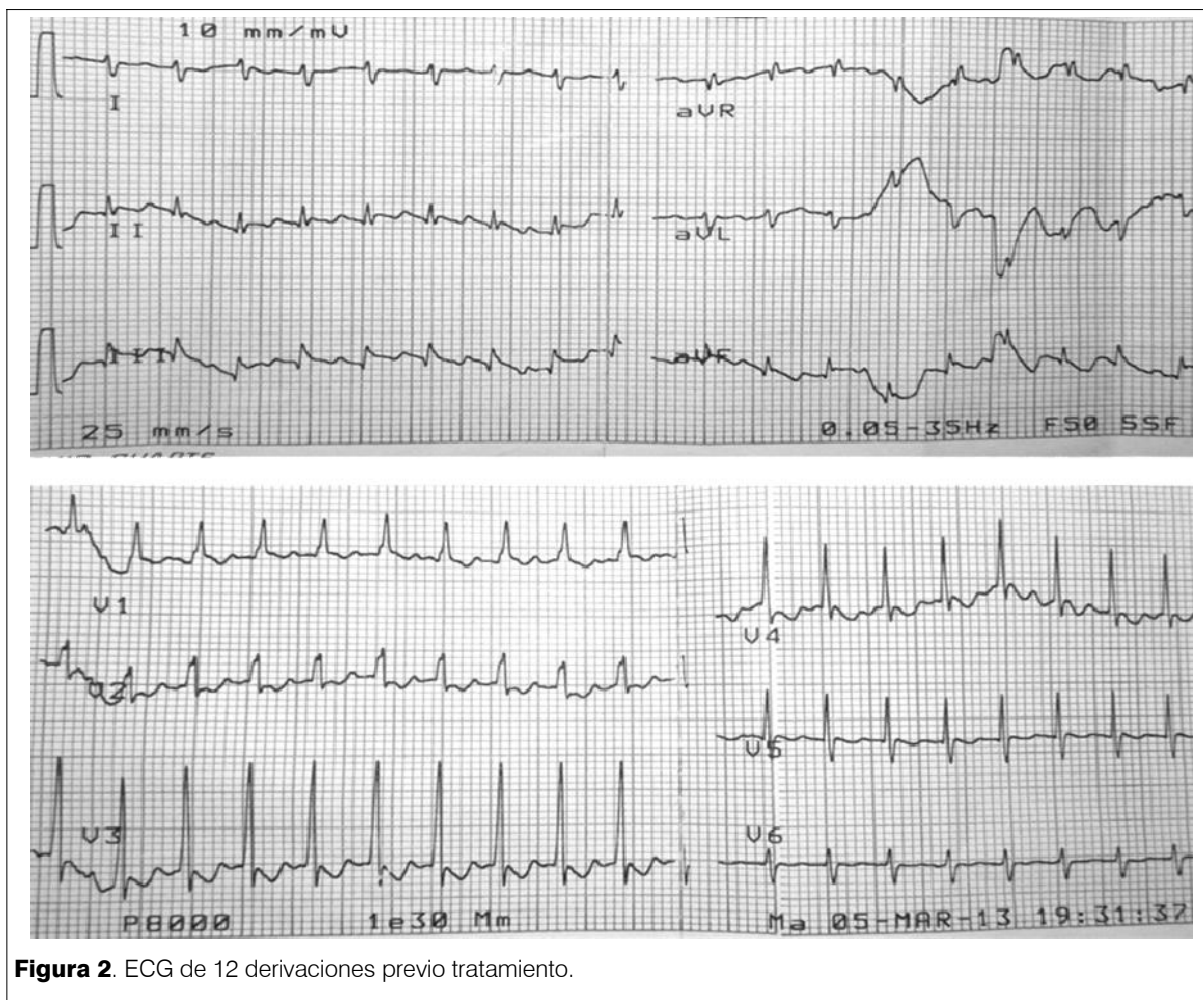
## Discusión

Las arritmias fetales se detectan en un 0,4% a 0,6% de las gestaciones<sup>(1-4)</sup>, en frecuencia son transitorias y raramente percibidas, su importancia radica en que los ritmos rápidos y persistentes (12 horas o más)<sup>(3)</sup> en un 10% de los casos evolucionan a la insuficiencia cardíaca, hidrops fetal, con mayor probabilidad de muerte fetal y secuelas en el neurodesarrollo, de no mediar algún tipo de intervención<sup>(2)</sup>.

El diagnóstico de arritmia se realiza durante un control ecográfico de rutina. Si bien el cardiocardiograma informa la frecuencia y duración de la arritmia, el ecocardiograma fetal es más específico para evaluar la repercusión a través de la función cardíaca, diferenciar el tipo de arritmia observando en el modo M el tipo de conducción aurícula-ventricular, así como diagnosticar una cardiopatía estructural, cuya sospecha aumenta de 0,8% a 10% frente al hallazgo de una arritmia<sup>(1,3)</sup>. La ecografía obstétrica complementa la valoración fetal, informando la presencia de derrame seroso y edema de piel, definiendo la presencia de hidrops<sup>(2,3)</sup>.

El paciente presentó una TSV persistente, con una frecuencia de 240 cpm y elementos de repercusión cardíaca severa, como flujo retroverso en ductus venoso<sup>(4)</sup> e hidrops. No presentaba cardiopatía estructural. El ecocardiograma fetal no definió el tipo de arritmia.

La derivación oportuna de estos pacientes a centros de atención terciaria se impone, dado el riesgo vital que



**Figura 2.** ECG de 12 derivaciones previo tratamiento.

conllevan durante el período prenatal y al momento de nacer frente a la posibilidad de recurrencia<sup>(1)</sup>.

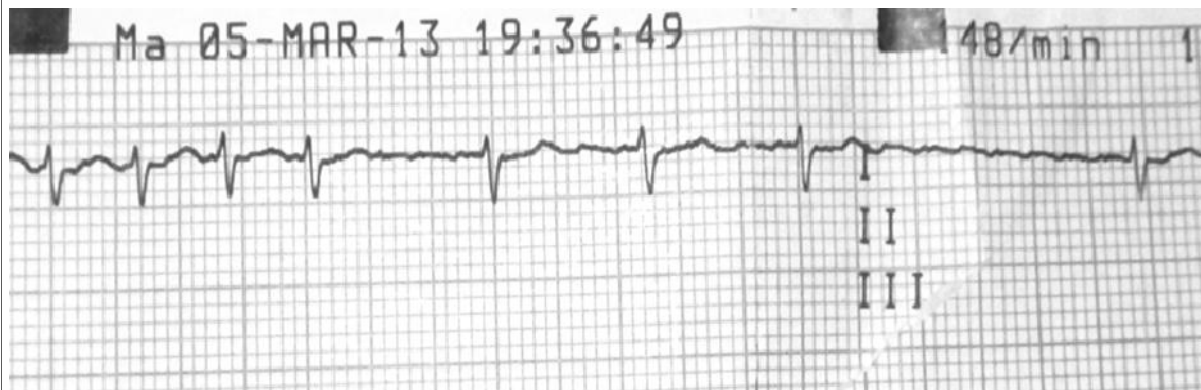
Son la TSV (85%) y el flutter auricular, con mucho menos frecuencia (15%) en las diferentes series reportadas, las dos causas más frecuentes de falla cardíaca que implican por esta razón algún grado de intervención prenatal<sup>(1-5)</sup>.

La oportunidad de intervención durante el período fetal ha sido cuestionada desde hace varias décadas. La estrategia óptima no ha sido determinada pero sí dependerá de la edad gestacional y de la severidad de la enfermedad valorando riesgo beneficio tanto para el feto como para la madre. El tratamiento farmacológico prenatal tiene por objetivo revertir el ritmo cardíaco a ritmo sinusal, con recuperación de la función cardíaca, logrando un recién nacido vivo y de término<sup>(4-6)</sup>. En las arritmias diagnosticadas próximas al término de la gestación se informa mayor beneficio al interrumpir la misma y tratar al neonato, justificado esto por los efectos adversos de los fármacos más frecuentemente usados a la fecha, la biodisponibilidad de los fármacos a nivel fetal condicio-

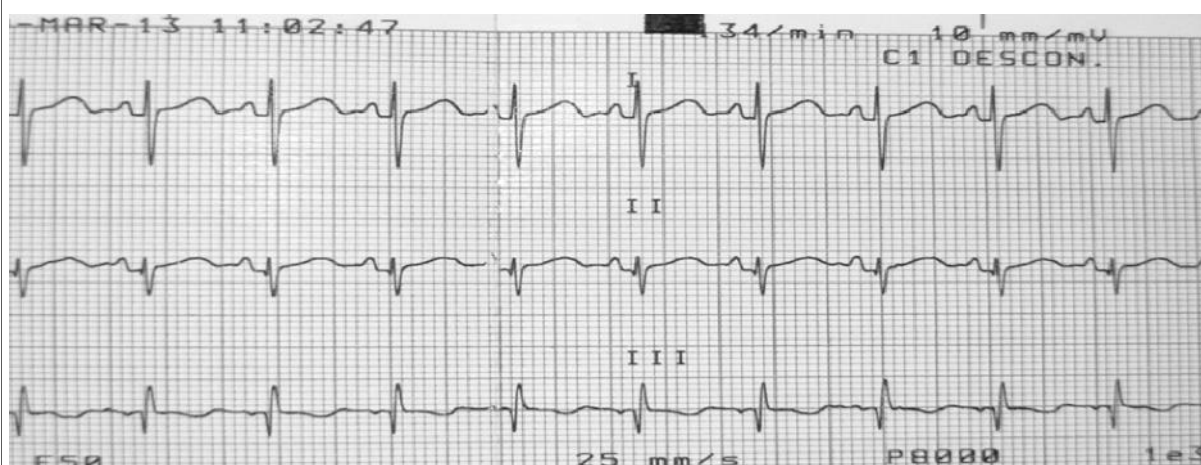
nada en parte por la presencia de hidrops y los tiempos informados necesarios para revertir la arritmia<sup>(3,5,7,8)</sup>.

Los antiarrítmicos usados en los últimos años son reconocidos por su eficacia, en particular en los fetos sin hidrops. Desde el año 2000<sup>(7)</sup>, son varios los estudios publicados que informan la eficacia del sotalol como agente de primera línea si bien persisten controversias al respecto<sup>(5,8-12)</sup>. No se recomienda su uso en el primer trimestre, dado el efecto proarrítmico en la madre y en el feto, resultando en mayor tasa de mortalidad fetal. Se debe realizar ECG a la madre evaluando la presencia de una arritmia no diagnosticada, siendo segura su administración con intervalo QT menor de 470 ms. La dosis dependerá del peso materno y presencia o no de hidrops, se inicia con dosis bajas que se aumentan de no lograr respuesta, considerando que valores mayores de 2,5m g/l en sangre materna se correlacionan con efecto proarrítmico en el feto<sup>(2,3,8)</sup>.

El porcentaje de éxito de reversión a ritmo sinusal varía según las diferentes publicaciones y fármaco usado<sup>(11,12)</sup>, en las publicaciones que recomiendan el sotalol



**Figura 3.** Administración de adenosina. Se evidencia la actividad auricular en dientes de sierra



**Figura 4.** Electrocardiograma poscardioversión

como fármaco de primera línea el porcentaje de éxito informado es 70% a 85% de los fetos con TSV y FA, en los casos con hidrops es de 40 a 60%<sup>(3,7)</sup>. La asociación de flecaínida o digoxina, aumenta la tasa de reversión a 80%<sup>(3,8)</sup>.

El período de respuesta al tratamiento farmacológico es amplio, entre una a dos semanas, pudiendo ser mayor en los fetos con hidrops. La eficacia prenatal no se asocia a no recurrencia posnatal; la recurrencia en las primeras 72 h de vida se observa en fetos de sexo femenino con hidrops o con cardiopatía o quienes no convirtieron a ritmo sinusal en la etapa fetal ( $p < 0,001$ )<sup>(5,7,9)</sup>.

Considerando lo antedicho, en nuestro caso la conducta de interrumpir la gravidez por tratarse de un pretérmino de 34 semanas de edad gestacional con elevado riesgo vital por la presencia de hidrops severo, permite inferir que el beneficio del tratamiento intrauterino sería menor respecto al tratamiento del neonato.

La administración de adenosina produce bloqueo del nodo aurículo-ventricular no permanente permitiendo identificar pacientes con arritmias en los que la onda P está enmascarada por el QRS o la onda T<sup>(13)</sup>; la no respuesta a la dosis inicial y la evidencia de ondas en dientes de sierra inmediato y fugaz a su administración permitió confirmar el diagnóstico de *flutter* auricular, procediendo entonces a realizar la cardioversión eléctrica sincronizada, tratamiento óptimo en el período posnatal<sup>(13,14)</sup>.

La mortalidad fetal por la arritmia, así como las alteraciones del neurodesarrollo, disminuyen con el tratamiento farmacológico prenatal, se observan resultados favorables aún en aquellos que presentan recurrencia en el período neonatal temprano, recomendándose entonces tratamiento con antiarrítmicos hasta los 6 a 12 meses de vida, pudiendo mantener una conducta conservadora cuando no presenta factores de riesgo de recurrencia, si

bien no existen factores que anticipen la aparición de estas complicaciones<sup>(2,10,15)</sup>.

## Conclusión

El correcto control del embarazo permite diagnosticar en forma temprana las arritmias cardíacas, permiten a su vez el tratamiento fetal y evitar las complicaciones graves como el hidrops. El tratamiento intrauterino y la interrupción del embarazo están claramente vinculadas a la edad gestacional. La cardioversión eléctrica es el tratamiento de elección del flutter neonatal presentando un buen pronóstico en ausencia de cardiopatía estructural.

## Referencias bibliográficas

1. **Vlagsma R, Hallensleben E, Meijboom EJ.** [Supraventricular tachycardia and premature atrial contractions in fetus]. *Ned Tijdschr Geneesk* 2001; 145(7):295-9.
2. **van der Heijden LB, Oudijk MA, Manten GT, ter Heide H, Pistorius L, Freund MW.** Sotalol as first-line treatment for fetal tachycardia and neonatal follow-up. *Ultrasound Obstet Gynecol* 2013; 42(3):285-93.
3. **Singh GK.** Management of Fetal Tachyarrhythmias. *Curr Treat Options Cardiovasc Med* 2004; 6(5):399-406.
4. **Kleinman CS, Nehgme RA.** Cardiac arrhythmias in the human fetus. *Pediatr Cardiol* 2004; 25(3):234-51.
5. **Moodley S, Sanatani S, Potts JE, Sandor GG.** Postnatal outcome in patients with fetal tachycardia. *Pediatr Cardiol* 2013; 34(1):81-7.
6. **McElhinney DB, Tworetzky W, Lock JE.** Current status of fetal cardiac intervention. *Circulation* 2010; 121(10):1256-63.
7. **Oudijk MA, Michon MM, Kleinman CS, Kapusta L, Stoutenbeek P, Visser GH, et al.** Sotalol in the treatment of fetal dysrhythmias. *Circulation* 2000; 101(23):2721-6.
8. **Oudijk MA, Ruskamp JM, Ververs FF, Ambachtsheer EB, Stoutenbeek P, Visser GH, et al.** Treatment of fetal tachycardia with sotalol: transplacental pharmacokinetics and pharmacodynamics. *J Am Coll Cardiol* 2003; 42(4):765-70.
9. **Shah A, Moon-Grady A, Bhogal N, Collins KK, Tacy T, Brook M, et al.** Effectiveness of sotalol as first-line therapy for fetal supraventricular tachyarrhythmias. *Am J Cardiol* 2012; 109(11):1614-8.
10. **Simpson LL.** Fetal supraventricular tachycardias: diagnosis and management. *Semin Perinatol* 2000; 24(5):360-72.
11. **Jaeggi ET, Carvalho JS, De Groot E, Api O, Clur SA, Rammeloo L, et al.** Comparison of transplacental treatment of fetal supraventricular tachyarrhythmias with digoxin, flecainide, and sotalol: results of a nonrandomized multicenter study. *Circulation* 2011; 124(16):1747-54.
12. **Uzun O, Babaoglu K, Sinha A, Massias S, Beattie B.** Rapid control of foetal supraventricular tachycardia with digoxin and flecainide combination treatment. *Cardiol Young* 2012; 22(4):372-80.
13. **Cannon B, Kovalenko O, Snyder C.** Disorders of cardiac rhythm and conduction in newborns. En: Martin RJ, Fanaroff AA, Walsh MC. *Fanaroff and Martin's neonatal-perinatal medicine: diseases of the fetus and infant*. 10 ed. Philadelphia: Elsevier-Saunders, 2015:1259-74.
14. **Fish F, Kannankeril P, Johns J.** Disorders of cardiac rhythm. En: Fuhrman BP, Zimmerman JJ. *Pediatric critical care*. 4 ed. Philadelphia: Elsevier-Saunders, 2011:338-63.
15. **Oudijk MA, Gooskens RH, Stoutenbeek P, De Vries LS, Visser GH, Meijboom EJ.** Neurological outcome of children who were treated for fetal tachycardia complicated by hydrops. *Ultrasound Obstet Gynecol* 2004; 24(2):154-8.

**Correspondencia:** Dr. Guillermo Pose.  
Correo electrónico: guillepose@gmail.com