

Esteroides tópicos como tratamiento conservador de la fimosis

DRES. ANDRÉS ALVES ¹, PABLO STEINFELD ¹, JORGE PASTORINI ², GUSTAVO GIACHETTO ³, MABEL GONZÁLEZ ⁴

Resumen

Introducción: la fimosis se define como la incapacidad para retraer el prepucio a una edad a la cual normalmente debería retraerse. En los últimos años se ha comenzado a utilizar la aplicación tópica de esteroides como una alternativa al tratamiento quirúrgico de la fimosis.

Objetivo: describir la respuesta terapéutica de la fimosis a la aplicación tópica de betametasona.

Material y métodos: se evaluó la respuesta terapéutica a la aplicación tópica de valerato de betametasona al 0,1% dos veces por día durante 30 días en una cohorte de niños de 3 a 14 años de edad con fimosis, asistidos en el Centro de Salud Materno-Infantil Maciel, entre junio de 2001 y marzo de 2002.

Resultados: se incluyeron 28 niños. La media de la edad fue de 5,6 años. Se observó curación en 17, mejoría en ocho y falla terapéutica en tres. Los tres pacientes con falla terapéutica presentaban fimosis tipo I.

Conclusiones: ésta constituye la primera descripción nacional de una experiencia de tratamiento médico de la fimosis en el niño mediante la aplicación de esteroides tópicos. El tratamiento con betametasona tópica constituye una alternativa terapéutica de bajo costo y segura, recomendable especialmente en casos no severos.

Palabras clave: FIMOSIS-terapia
ESTEROIDES-uso terapéutico
17 - VALERATO DE BETAMETASONA
-uso terapéutico

Summary

Introduction: phimosis is defined as the foreskin incapacity to be retracted at an age in which is usually retracted. In the last years the topical steroid application has started to be used as an alternative for surgery treatment of phimosis.

Objective: to describe the therapeutic response of phimosis to the topical application of betamethasone.

Material and method: the therapeutic response to the twice a day topical application of 0,1% betamethasone valerate during 30 days, was evaluated in children with phimosis from 3 to 14 years old, assisted in the Centro de Salud Materno Infantil Maciel, from June 2001 to March 2002.

Results: 28 children were included. The median age was 5,6 years. Full recovery was observed in 17 children, improvement in eight and therapeutic failure in three. These three boys have phimosis type I.

Conclusion: this is the first national description of an experience of medical treatment of phimosis in children using topical steroids. Treatment with topical betamethasone is a safe, low cost therapeutic alternative specially recommended in non severe cases of phimosis.

Key words: PHIMOSIS-therapy
STERIODS-therapeutic use
BETAMETHASONE 17-VALERATE
-therapeutic use

1. Pediatra. Ex Residente de Clínica Pediátrica.

2. Ex Asistente de Clínica Pediátrica.

3. Profesor Agregado de Farmacología y Terapéutica. Profesor Adjunto de Clínica Pediátrica.

4. Ex Profesora Agregada de Clínica Pediátrica.

Institución responsable: Clínica Pediátrica "A" Prof. Dra. Ana María Ferrari, Facultad de Medicina, Universidad de la República, Montevideo, Uruguay.

Fecha recibido: 25 de mayo de 2004

Fecha aprobado: 30 de noviembre 2004

Introducción

La fimosis se define como la incapacidad para retraer el prepucio a una edad a la cual normalmente debería retraerse ^(1,2).

La mayoría de los recién nacidos varones (96%) presentan una fimosis “fisiológica” que no requiere tratamiento. Esto es debido a que la superficie epitelial interna del prepucio está fusionada al glande, constituyendo una condición anatómica normal del lactante. Gradualmente el prepucio se separa del glande y junto con erecciones intermitentes permite una retracción normal del mismo ⁽³⁾.

La higiene y el cuidado adecuado del prepucio durante la infancia son fundamentales para evitar la fibrosis del anillo prepucial y el desarrollo de una fimosis patológica ⁽¹⁾. A la edad de tres años 90% de los varones puede retraer el prepucio. La prevalencia de fimosis a los 14 años es 0,6 a 1% ^(1,3-5).

La fimosis persistente predispone a procesos inflamatorios y/o infecciosos (balanopostitis, infecciones urinarias), dificultad para orinar y parafimosis ^(2,4,6).

El tratamiento clásico de la fimosis es la circuncisión. En algunos países como Estados Unidos y Canadá y en algunas comunidades como la judía es una práctica frecuente durante el período neonatal por razones profilácticas o religiosas ⁽¹⁾.

En los últimos años se ha comenzado a utilizar la aplicación tópica de esteroides como una alternativa en el tratamiento de esta enfermedad ^(1,3,4,6,8,9).

Objetivo

Describir la respuesta terapéutica de la fimosis a la aplicación tópica de betametasona.

Material y métodos

Criterios de inclusión

Niños de 3 a 14 años portadores de fimosis controlados en el Centro de Salud Materno-Infantil Maciel de la Ciudad Vieja (Montevideo).

Se definió fimosis como la incapacidad para retraer el prepucio a una edad a la cual normalmente debería retraerse ^(1,2). El estado del prepucio se clasificó en cinco grados o estadios (figura 1): tipo I, sin ninguna retracción posible; tipo II, puntiforme; tipo III, exposición de mitad del glande; tipo IV, exposición del glande por encima del surco coronario; tipo V, fácil exposición del glande ⁽⁵⁾.

Criterios de exclusión

Balanopostitis en el momento de la consulta o episodio previo de parafimosis.

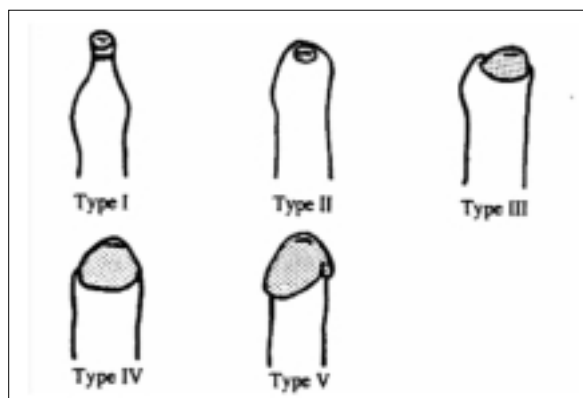


Figura 1 Clasificación del estadio del prepucio. Tipo I: puntiforme sin retracción posible. Tipo II: puntiforme, sólo exposición del meato uretral. Tipo III: exposición de la mitad del glande. Tipo IV: exposición del glande por encima del surco coronario. Tipo V: fácil exposición del glande ⁽⁵⁾.

Período

Junio 2001 a marzo de 2002.

Consentimiento

En todos los casos se obtuvo el consentimiento del padre, madre o tutor.

Tratamiento

17-valerato de betametasona al 0,1% en dos aplicaciones diarias sobre el prepucio en su máxima retracción posible, previa higiene. El tratamiento fue realizado por los padres previo entrenamiento.

Evaluación de la respuesta

Se planificaron dos controles, a los 15 y 30 días de iniciado el tratamiento. En cada control se evaluó la respuesta clínica al tratamiento.

Se consideró:

- Curación: desaparición de la fimosis (tipo V de la clasificación del estadio del prepucio) a los 30 días de iniciado el tratamiento.
- Mejoría: cambio a un tipo mayor de la clasificación del estadio del prepucio entre los 15 y 30 días de iniciado el tratamiento.
- Falla terapéutica: ausencia de respuesta, sin cambios en la clasificación luego de 30 días de iniciado el tratamiento.

Los pacientes con mejoría a los 30 días y con falla terapéutica fueron derivados a cirujano pediatra.

En todos los casos el diagnóstico, la instrucción de los padres en el tratamiento y la evaluación de la res-

Tabla 1. Evolución a los 15 y 30 días según clasificación al inicio del tratamiento.

	Tipo I n=11	Tipo II n=13	Tipo III n=1	Tipo IV n=3
Evolución (15 días)				
Curación	0	6	1	3
Mejoría	7	7	0	0
Sin cambios	4	0	0	0
Evolución (30 días)				
Curación	3	10	1	3
Mejoría	5	3	0	0
Falla terapéutica	3	0	0	0

puesta al mismo fueron realizados por dos médicos residentes de pediatría.

Resultados

Se captaron 30 niños, de los cuales se incluyeron 28 ya que en dos no fue posible realizar el seguimiento. La media de la edad fue de 5,6 años (rango 3 a 10 años).

Al inicio del estudio 11 niños tenían fimosis tipo I, 13 fimosis tipo II, uno fimosis tipo III y tres fimosis tipo IV.

La respuesta terapéutica se muestra en la figura 2. Se observó mejoría en ocho niños, curación en 17 y falla terapéutica en tres.

Los tres pacientes con falla terapéutica presentaban fimosis tipo I. De los 17 pacientes que curaron, tenían fimosis tipo I 3/11, tipo II 10/13, tipo III 1/1 y tipo IV 3/3.

Ningún paciente presentó reacciones adversas al tratamiento.

Discusión

El tratamiento clásico para la fimosis consiste en la circuncisión. Este procedimiento eficaz no está exento de potenciales complicaciones quirúrgicas, poco frecuentes: sangrado, infección, estenosis del meato uretral y lesiones de los tejidos blandos que pueden llevar a la amputación del glande o fistulas uretrocutáneas. Además de estas posibles complicaciones, existen otras razones para evitar la cirugía: los riesgos de la anestesia general, el discomfort perioperatorio y el costo del procedimiento quirúrgico^(1,3,7).

La aplicación de esteroides tópicos es una alternativa terapéutica eficaz con claras ventajas. Constituye un tratamiento no invasivo, de fácil realización, que puede ser aplicado por los padres, que no requiere internación, de

bajo costo y prácticamente exento de efectos secundarios^(1,3,4,6,8,9).

Se plantea que el efecto beneficioso de los corticoides tópicos se debe a su acción antiinflamatoria, sumada a la humidificación local y a los efectos mecánicos de la aplicación^(1,3,8). Estudios recientes parecen indicar que los corticoides favorecen la síntesis de colágeno por parte de los fibroblastos lo que determinaría una mejoría de la atrofia epidérmica preexistente⁽¹⁾.

Esta constituye la primera descripción nacional de una experiencia de tratamiento médico de la fimosis en el niño, mediante la aplicación de esteroides tópicos.

El ensayo clínico controlado constituye el "gold standard" para determinar la eficacia de una intervención terapéutica. Este estudio descriptivo presenta las limitaciones metodológicas derivadas del escaso número de pacientes incluidos y la falta de grupo control. A pesar de esto, los resultados observados en esta cohorte coinciden con los obtenidos en ensayos clínicos controlados^(1,3,4,6,8,9). Es posible que el beneficio terapéutico observado con la aplicación de betametasona tópica sea debido no sólo al efecto directo del glucocorticoide sino a la lubricación, higiene y procedimientos mecánicos vinculados a la aplicación. Esto quizá contribuya a explicar por qué el beneficio se observa especialmente en niños con fimosis no severas.

Se obtiene respuesta terapéutica en los primeros 30 días de tratamiento. En esta serie, en una proporción importante de los pacientes la fimosis revertió a los 15 días de iniciado el tratamiento. Las fallas terapéuticas se observaron en pacientes con fimosis tipo I, lo que sugiere que el grado máximo de fimosis es el que responde menos al tratamiento tópico.

La tolerancia al tratamiento fue excelente, ningún paciente presentó reacciones adversas. Si bien se ha postula-

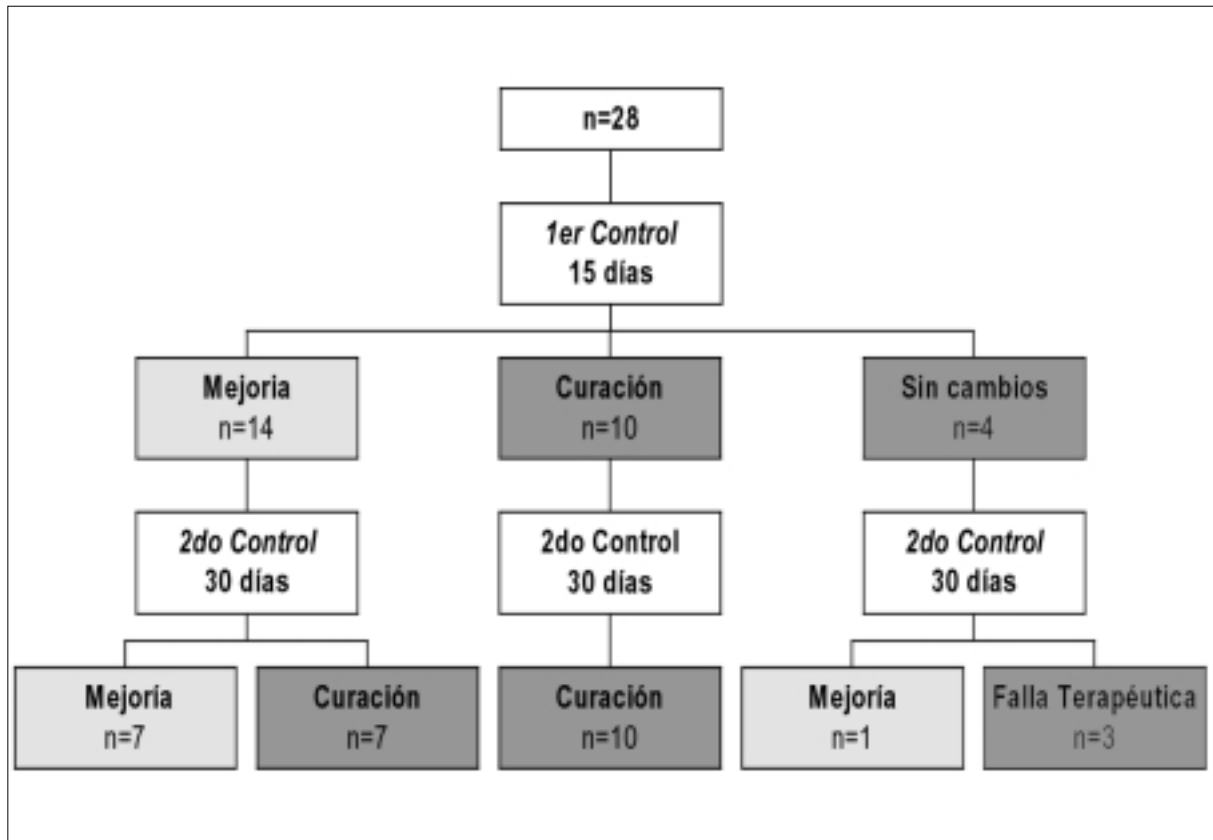


Figura 2. Respuesta al tratamiento.

do que la absorción sistémica de corticoides puede determinar supresión del eje hipotálamo-hipófiso-adrenal, el riesgo es muy bajo teniendo en cuenta la escasa dosis que se aplica sobre una pequeña superficie de piel ⁽¹⁾.

El tratamiento con betametasona tópica constituye una alternativa terapéutica de bajo costo y segura, recomendable especialmente en casos no severos.

Bibliografía

1. **Orsola A, Caffaratti J, Garat JM.** Conservative treatment of phimosis in children using a topical steroid. *Urology* 2000; 56(2): 307-10.
2. **Elder J.** Anomalías del pene y de la uretra. En: Behrman R, Kliegman R, Jenson H. *Nelson Tratado de Pediatría*. 16 ed. Santiago: Mc Graw-Hill Interamericana, 2001: 1796-800.
3. **Monsour M, Rabinovitch H, Dean H.** Medical management of phimosis in children: our experiences with topical steroids. *J Urol* 1999; 162(3): 1162-4.
4. **Chu CC, Chen KC, Diau GY.** Topical steroid treatment of phimosis in boys. *J Urol* 1999; 162(3): 861-3.
5. **Kayaba H, Tamura H, Kitajima S, Fujiwara Y, Kato T, Kato T.** Analysis of shape and retractability of the prepuce in 603 Japanese boys. *J Urol* 1996; 156(5): 1813-5.
6. **Golubovic Z, Milanovic D, Vukadinovic V, Rakic I, Perovic S.** The conservative treatment of phimosis in boys. *Br J Urol* 1996; 78(5): 786-8.
7. The Australasian Association of Paediatric Surgeons. Guidelines for circumcision. Hersion, Queensland, Australia. Apr 1996 <<http://www.cirp.org/library/statements/aaps/>> [Consulta: 25 mayo 2004]
8. **Wright J.** The treatment of childhood phimosis with topical steroid. *ANZ J Surg* 1994; 64(5): 327-8.
9. **Ng WT, Fan N, Wong CK, Leung SL, Yuen KS, Sze YS, Cheng PW.** Treatment of childhood phimosis with a moderately potent topical steroid. *ANZ J Surg* 2001; 71(9): 541-3.

Correspondencia: Dr. Pablo Steinfeld.
Pedro Campbell 1507 Apto 5. Montevideo, Uruguay.
E- mail: psteinfe@internet.com.uy