

Laringitis herpética.

A propósito de un caso clínico

Nancy De Olivera¹, Alejandra Tapié², Maria Catalina Pirez³

Resumen

La laringitis aguda en niños es una patología frecuente, autolimitada, de breve duración: 2 a 7 días, causada por virus como influenza A y B, parainfluenza 1, 2 y 3, virus respiratorio sincitial (VRS) y adenovirus. Las infecciones prolongadas pueden involucrar otros patógenos; han sido reportados algunos casos de laringitis causadas por infecciones herpéticas, sobre todo por el virus herpes simple tipo 1 (VHS-1). Se sugiere la evaluación endoscópica de la vía aérea en casos de laringitis prolongadas para el diagnóstico e implementar medidas terapéuticas específicas para evitar complicaciones potencialmente graves. El uso de aciclovir ha demostrado ser efectivo en el tratamiento, siendo controvertido el uso de corticoides y antibióticos. Se presenta el caso de una niña de 7 meses con laringitis por Herpes virus, tratado con aciclovir.

Palabras clave: LARINGITIS-complicaciones
HERPES SIMPLE

Summary

Acute laryngitis in children is a common condition, self-limited, short-lived 2-7 days caused by viruses such as influenza A and B, parainfluenza 1, 2 and 3, respiratory syncytial virus (RSV) and adenovirus. Prolonged infections may involve other pathogens, have been reported some cases of laryngitis caused by herpes infections, especially herpes simplex virus type 1 (HSV-1). Endoscopic evaluation of the airway is suggested in cases of prolonged laryngitis for diagnosis and implement specific therapeutic measures to prevent potentially serious complications. The use of acyclovir has proven effective in treatment, remains controversial use of steroids and antibiotics. We report the case of a 7-month girl with Herpesvirus laryngitis, treated with acyclovir.

Key words: LARYNGITIS – complications
HERPES SIMPLEX

1. Prof. Adj. Clínica Pediátrica. Departamento de Pediatría. Facultad de Medicina. UDELAR
2. Pediatra. Asistente Genética. Departamento de Pediatría. Facultad de Medicina. UDELAR
3. Profesora Clínica Pediátrica. Departamento de Pediatría. Facultad de Medicina. UDELAR
Departamento de Pediatría. Facultad de Medicina. Udelar
Fecha recibido: 27 de julio de 2012.
Fecha aprobado: 29 de julio de 2013.

Introducción

La primoinfección por el virus herpes simple humano (VHS) en niños suele ser asintomática. La gingivostomatitis herpética la manifestación clínica habitual. El VHS es una de las causas más frecuente de gingivostomatitis en la edad pediátrica⁽¹⁻⁷⁾.

En la mayoría de los casos es causada por el VHS-1, aunque también hay casos descritos por virus herpes simple tipo 2 (VHS-2)^(1,2).

El diagnóstico es clínico en base a las características de las lesiones. La gingivostomatitis por VHS se presenta con pequeñas vesículas arracimadas en la mucosa oral y región perioral. Frecuentemente se acompaña de fiebre, linfadenopatías y halitosis. Los pacientes presentan dificultades en la alimentación debido al dolor^(1,2,7).

Se diferencia de la herpangina, causada por enterovirus, los más frecuentes virus coxsackie, dado que ésta habitualmente se manifiesta como vesículas o úlceras pequeñas y aisladas en la mucosa oral^(1,2,7).

La laringitis herpética es una complicación poco frecuente de la gingivostomatitis herpética que puede conducir a la obstrucción severa de la vía aérea superior^(4,7-10).

Objetivo

Dar a conocer el caso clínico de un lactante que presenta una complicación poco frecuente de la gingivostomatitis herpética, que requiere una alta sospecha clínica en vistas a realizar el diagnóstico temprano e implementar medidas terapéuticas específicas para evitar complicaciones potencialmente graves.

Caso clínico

7 meses, sexo femenino. Parto eutócico, de término, con peso adecuado para la edad gestacional, vigoroso. Sin patología perinatal. Buen crecimiento y desarrollo. Vacunas no vigentes (faltan dosis de vacuna pentavalente y antineumocócica 13 valente de los 6 meses).

Comienza 5 días previos al ingreso con lesiones vesiculosas en mucosa yugal y fiebre de 39,5°C en una oportunidad. Agrega dificultad respiratoria y tos perruna, consultando en el Departamento de Emergencia-Centro Hospitalario Pereira Rossell (DEP-CHPR).

Ingresa con regular estado general, temperatura axilar: 38,7°, estridor inspiratorio y espiratorio, llanto disfónico, saturación de oxígeno 98% ventilando al aire. Se destacan múltiples lesiones vesiculosas arracimadas en boca y lengua.

Frecuencia respiratoria de 56 rpm, murmullo alveolovesicular presente bilateralmente, sin estertores, resto normal.

Se administran salbutamol inhalado, dexametasona

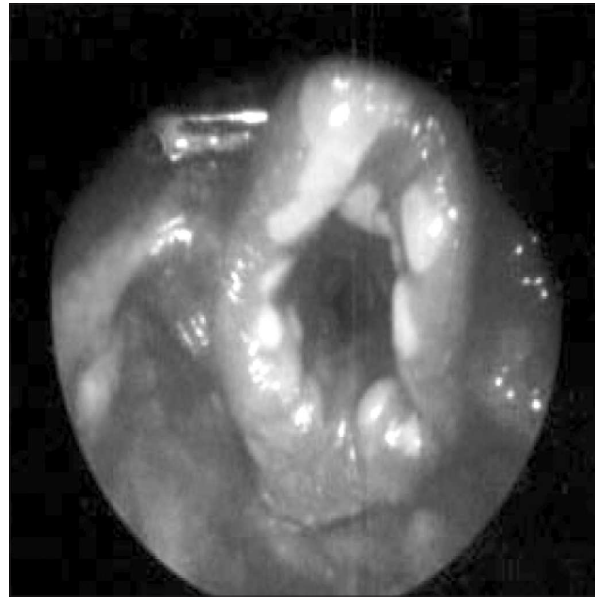


Figura 1. Nasofibrolaringoscopia. Lesiones ulceradas en laringe.

vía oral (v/o) y dos nebulizaciones con adrenalina. Ingresa a sala con diagnóstico de laringotraqueobronquitis aguda.

Presenta exacerbaciones del síndrome funcional respiratorio, con estridor inspiratorio y espiratorio, requiriendo en tres oportunidades nebulizaciones con adrenalina en días sucesivos.

Se solicitan exámenes complementarios e interconsulta con otorrinolaringólogo quien realiza nasofibrolaringoscopia informando: fosas nasales sin lesiones, cavum mucosa sana, laringe lesiones ulceradas cubiertas de fibrina en borde de epiglotis y en cúpula aritenoides, algunas en repliegue aritenoepiglótico, discreto edema (figura 1). Se plantea la etiología herpética y de forma más alejada infección por coxsackie virus.

Recibió aciclovir intravenoso durante 4 días. Dada la franca mejoría del estridor y de las lesiones vesiculosas de boca se completa tratamiento v/o por 10 días.

Recibió, además, ampicilina sulbactam y dexametasona v/o durante 5 días. Presenta buena evolución clínica con mejoría paulatina de los síntomas.

Exámenes para investigación etiológica:

- Búsqueda de antígenos virales de influenza A y B, adenovirus y VRS en muestras obtenidas por aspirado nasofaríngeo: negativos. Detección mediante inmunofluorescencia.
- Estudio molecular para virus herpes simple por reacción en cadena de polimerasa en muestras de lesiones de boca: positivo. Mediante esta técnica no se logra detectar si se trata de VHS 1 o VHS 2. HIV: negativo.

Hemograma: leucocitosis de 16.800/mm³, neutrófilos 71,5%, linfocitos 21,7%, hemoglobina 10,8 g/dL, plaquetas 666.000.

Proteína C reactiva: negativa.

Discusión

Se trata de un caso de gingivostomatitis en un lactante de 7 meses, que en la evolución se complica con una laringitis aguda severa. Fue causada por el VHS, el germen más frecuentemente involucrado.

La laringitis aguda es una entidad relativamente frecuente en pediatría causada por infecciones virales que causan obstrucción de la vía aérea superior. Los virus respiratorios más frecuentemente involucrados son el parainfluenza 1, 2 y 3, influenza A y B, adenovirus y VRS^(2,4).

En la mayoría de los casos la enfermedad es autolimitada, con una duración de 2 a 7 días, que habitualmente mejora con el tratamiento sintomático y de soporte instituido^(1,2).

El curso inusual de la enfermedad, como en el caso presentado, justifica la búsqueda de otras causas que expliquen la prolongación de la enfermedad, como ser cuerpo extraño en la vía aérea, anomalías anatómicas o agentes infecciosos poco frecuentes^(3,4,6,7,9).

En estos casos, la endoscopia de la vía aérea superior puede proporcionar la llave del diagnóstico^(4,6,7,9). Se realizó una nasofibrolaringoscopia que evidenció en la laringe lesiones ulceradas compatibles con la etiología herpética.

Existen dos herpes virus simple que están íntimamente relacionados y que infectan poblaciones humanas: VHS 1 y 2. El VHS-1 se asocia, sobre todo, con infecciones de la boca, la faringe, la cara y el sistema nervioso central; el VHS-2 se asocia característicamente a infecciones de la región anogenital, aunque es sabido que ambos serotipos pueden afectar cualquier zona^(1,2).

La transmisión del VHS se produce fundamentalmente por la exposición a mucosas o piel con lesiones activas o secreciones mucosas de un individuo con una infección activa.

La primoinfección se produce en las personas que no han tenido una infección previa por el virus. En la gran mayoría de los casos la infección por VHS es asintomática^(1,2,7).

La gingivostomatitis herpética primaria representa la manifestación clínica más frecuente de la infección primaria por herpes virus, ocurriendo en el 25-30 % de los niños infectados^(1,2,7).

Se presenta en dos etapas: la primera en niños entre 6 meses y 5 años de edad, y la segunda cercana a los 20 años.

Raramente se presenta en neonatos, adultos y adultos mayores.

Aproximadamente en el 90 % de los casos está causada por HSV-1, si bien la infección por HSV-2 también ha sido reportada^(1,2).

El diagnóstico de gingivostomatitis herpética es clínico mediante la observación de las lesiones características: vesículas pequeñas rodeadas de una base eritematosa que luego de unos días evolucionan a úlceras superficiales. Las lesiones se encuentran en las encías, labios, lengua, paladar, amígdalas. Los niños pueden presentar eritema difuso y edema de las zonas afectadas, con babeo, halitosis y anorexia^(1,2,7).

La complicación más frecuente es la deshidratación, siendo menos frecuentes la sobreinfección bacteriana de las lesiones orales y bacteriemia^(1,2).

La laringitis herpética es una complicación poco frecuente de la gingivostomatitis herpética que puede conducir a la obstrucción severa de la vía aérea superior^(3,4,6,9). En la literatura se plantea la dificultad clínica de determinar si los pacientes presentan una laringitis herpética primaria o, si de lo contrario, se debe a la diseminación de la infección hacia la laringe por aspiración y diseminación contigua del virus que se encuentra en la región oral^(6,10). En este caso, el paciente presentaba al inicio las lesiones compatibles con gingivostomatitis herpética, por lo que podríamos asumir que éste fue el primer evento, ocurriendo posteriormente la extensión del virus hacia la laringe.

Clásicamente se señalaba que la laringitis de etiología herpética ocurría en pacientes inmunodeprimidos. Sin embargo, algunos estudios han documentado casos de laringitis atípicas o recurrentes en lactantes inmunocompetentes^(3,4,6,7,9). En este caso se descartó inmunodeficiencia adquirida con estudio de HIV el cual fue no reactivo.

En un periodo de 40 años hasta el año 2005, fueron reportados a nivel internacional solo 22 casos de laringitis herpética en niños inmunocompetentes, en los cuales fue detectado el VHS⁽⁶⁾. No han habido a nivel nacional reportes confirmados de laringitis herpética.

El serotipo más frecuentemente involucrado es VHS-1, si bien se han descrito casos de laringitis herpética en los cuales se ha hallado VHS-2^(4,6,7,9,10).

Se solicitó estudio molecular por PCR para identificación de herpes virus tipo 1 y 2, el cual resultó positivo. Es necesario recalcar que los subtipos 1 y 2 presentan 50% de homología en la secuencia. Es esta región homóloga la que se amplifica por PCR, por esta razón esta técnica no distingue entre subtipos 1 y 2^(1,2).

Se plantea el tratamiento con corticoesteroides para reducir la inflamación y el edema, mejorando la obstrucción de la vía aérea superior. Algunos autores sostienen

que el efecto inmunosupresor de estos fármacos, es un factor que puede contribuir al desarrollo de la laringitis herpética. Otros rechazan esta hipótesis planteando que en la mayoría de los casos los pacientes presentan síntomas previos al inicio del tratamiento con corticosteroides⁽⁶⁾. Como ya señalamos, en el caso de nuestro paciente, las lesiones orales compatibles con gingivostomatitis herpética aparecieron previo al inicio del estridor.

La eficacia del aciclovir u otros antivirales para el tratamiento de la laringitis por HSV-1 es aún motivo de debate en la actualidad⁽⁶⁾. De todas formas, debido a la gravedad potencial de la enfermedad parece sensato su administración en forma temprana, en vistas a mejorar la etapa aguda y prevenir la diseminación del virus^(4,6).

Dada la posible sobreinfección bacteriana de las lesiones ulceradas, hay autores que justifican realizar tratamiento antibiótico. Se han descrito casos de sobreinfección bacteriana por *Streptococcus pyogenes* (grupo A) y bacteriemias por *Kingella kingae*^(5,7,11-14).

Si bien es una entidad infrecuente, es razonable pensar que en todo niño con una gingivostomatitis herpética que presenta una laringitis aguda prolongada, aun en huéspedes inmunocompetentes, debería sospecharse la existencia de una laringitis de etiología herpética. No se considera indispensable la búsqueda etiológica para la realización de una endoscopía de la vía aérea para confirmar el diagnóstico y el inicio del tratamiento.

Referencias bibliográficas

1. **Chayavichitsilp P, Buckwalter JV, Krakowski AC, Friedlander SF.** Herpes simplex. *Pediatr Rev* 2009; 30(4):119-29.
2. **Stanberry LR.** Virus del herpes simple. En: Kliegman RM, Stanton BF, St. Geme JW, Schor NF, Bherman RE, eds. *Nelson Tratado de Pediatría: volumen 1*. 19ª ed. Barcelona: Elsevier, 2013: 1147-54.
3. **Hatherill M, Reynolds L, Waggle Z, Argent A.** Severe upper airway obstruction caused by ulcerative laryngitis. *Arch Dis Child* 2001; 85(4):326-9.
4. **Inglis AF Jr.** Herpes simplex virus infection: a rare cause of prolonged croup. *Arch Otolaryngol Head Neck Surg* 1993; 119(5):551-2.
5. **Amir J, Harel L, Smetana Z, Varsano I.** The natural history of primary herpes simplex type 1 gingivostomatitis in children. *Pediatr Dermatol* 1999; 16(4):259-63.
6. **Chauhan N, Robinson JL, Guillemaud J, El-Hakim H.** Acute herpes simplex laryngotracheitis: Report of two pediatric cases and review of the literature. *Int J Pediatr Otorhinolaryngol* 2007; 71(2):341-5.
7. **Carcavilla Urquí A, Coca Pérez A, Carrillo Herranz A, Martos Sánchez M.** Gingivostomatitis complicada. *An Pediatr* 2006; 65(4):388-9.
8. **Kolokotronis A, Dumas S.** Herpes simplex virus infection, with particular reference to the progression and complications of primary herpetic gingivostomatitis. *Clin Microbiol Infect* 2006; 12(3): 202-11.
9. **Krause I, Schonfeld T, Ben-Ari J, Offer I, Garty BZ.** Prolonged croup due to herpes simplex virus infection. *Eur J Pediatr* 1998; 157(7):567-9.
10. **Mancao MY, Sindel LJ, Richardson PH, Silver FM.** Herpetic croup: two case reports and a review of the literature. *Acta Paediatr* 1996; 85(1):118-20.
11. **Yagupsky P.** *Kingella kingae*: from medical rarity to an emerging paediatric pathogen. *Lancet Infect Dis* 2004; 4(6):358-67.
12. **Watelet JB, Evrard AS, Lawson G, Bonte K, Remacle M, Van Cauwenberge P, et al.** Herpes zoster laryngitis: case report and serological profile. *Eur Arch Otorhinolaryngol* 2007; 264(5):505-7.
13. **Aujard Y, Laudignon S, Bobin S, Narcy P, Mercier JC, Brun-Versinet F, et al.** Infection herpétique néonatale révélée par une laryngite. *Ann Pédiatr* 1986; 33(9):815-9.
14. **Verma A, Dhawan A, Zuckerman M, Hadzic N, Baker AJ, Mieli-Vergani G.** Neonatal herpes simplex virus infection presenting as acute liver failure: prevalent role of herpes simplex virus type I. *J Pediatr Gastroenterol Nutr* 2006; 42(3):282-6.

Correspondencia: Dra Nancy De Olivera. Príamo 1502. Montevideo. Correo electrónico: nancydeolivera@hotmail.com